

Reinhard Graf<sup>1</sup>

# Der Limbus im Säuglingshüftgelenk – eine Begriffsverwirrung

*The „limbus“ in a baby hip joint – a confusion in the terminology*

**Zusammenfassung:** Die Begriffe „Labrum“, „Limbus“, „Neolimbus“, „eingeschlagenes Labrum“, „eingeschlagener Limbus“ oder „eingeschlagener Neolimbus“ werden in der Weltliteratur teilweise synonym verwendet, teilweise verschiedenen anatomischen Strukturen zugeordnet. Basierend auf der anatomischen Terminologie eines gesunden Säuglingshüftgelenks wird das Verhalten des Labrums und des hyalinknorpelig präformierten Pfannendachs beim Luxationsprozess beschrieben. Die Labrumbasis, die Labrumspitze und das hyalinknorpelig präformierte Pfannendach verhalten sich je nach Luxationsgrad verschieden. Es sollten daher nur die Begriffe Labrum, knorpeliges Pfannendach oder bestenfalls der Begriff „Neolimbus nach Ortolani“ verwendet werden, aber nicht der Terminus Limbus.

**Schlüsselwörter:** Labrum, Limbus, Neolimbus, Knorpeldach, DDH

## Zitierweise

Graf R: Der Limbus im Säuglingshüftgelenk – eine Begriffsverwirrung. OUP 2016; 7/8: 396–399 DOI 10.3238/oup.2016.0396–0399

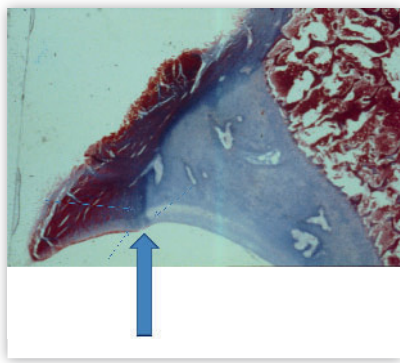
**Summary:** The terms “labrum”, “limbus”, “neolimbus”, “infolded labrum” or “infolded/inverted neolimbus” are used in the world literature often synonymously for identical anatomical structures, but describe sometimes different anatomical structures, too. Based on the anatomical terminology of a healthy baby hip joint, the behavior of the labrum and the hyaline cartilaginous roof during the development of luxation will be described. According to the grade of luxation the position and the behaviour of the base of the labrum, the tip of the labrum and the cartilaginous roof are different. We recommend to use only the terms labrum, cartilaginous roof or the historical term “neolimbus acc. Ortolani”, but never the term limbus again.

**Keywords:** labrum, limbus, neolimbus, cartilaginous acetabular roof, DDH

## Citation

Graf R: The „limbus“ in a baby hip joint – a confusion in the terminology. OUP 2016; 7/8: 396–399 DOI 10.3238/oup.2016.0396–0399

## Einleitung und Problemstellung



**Abbildung 1** Pfannendach mit knöcherner Pfanne, hyalinknorpelig präformiertem Knorpeldach und Labrum. Das Labrum ist mit speziellen Fasern (Pfeile) am Knorpeldach fixiert.

Entsprechend der Pariser Nomina Anatomica wird das Wort „limbus“ mit „Rand, Saum, Lippe, Umgrenzung“ übersetzt. Wird das Wort Limbus in Zusammenhang mit dem Säuglingshüftgelenk verwendet, werden die verschiedensten Strukturen damit bezeichnet.

Die Literatur zu diesem Thema ist äußerst verwirrend: In einer Übersicht zu diesem Thema wird von Landa et al. noch 2008 [1] publiziert: „In the dysplastic reduced hip, the hypertrophic labrum is called limbus“ sowie „Der Limbus und der Neolimbus sind beide(!) wichtige pathologische Strukturen“ und man sollte nicht „inverted neolimbus“, sondern „inverted limbus“ sagen [1]. Tachdjian [2] beschrieb 1990 den Limbus als „fibröses Gewebe mit überwachsenen knorpeligen Elementen des La-

brums“. Scaglietti und Calandriello [3] stellten 1962 den Limbus als eine zusammengepresste Struktur von Labrum und Gelenkkapsel dar. Ortolani (1976) beschrieb den Neolimbus als eine Knorpelleiste im Azetabulum, die beim Luxationsprozess entsteht und vom Labrum zu unterscheiden sei [4]. Barlow (1963) [5] und Ponseti (1978) [6] waren wiederum der Meinung, dass im Gegensatz zum Limbus der Neolimbus kein Repositionshindernis sei. In einem orthopädischen Wörterbuch von Hoppenfeld und Zeide von 1944 [7] wurde der Limbus mit dem Labrum acetabulare gleichgesetzt. In Wheelless' Textbook of Orthopedics (2008) wurde von „inverted neolimbus“ gesprochen und dass dies eine fibrocartilaginäre Lippe sei, die „infolded or everted“ sein könne [8].

<sup>1</sup> Murau-Stolzalpe, Österreich

Da die gängige internationale Literatur höchst widersprüchlich ist, sollten aufgrund des heutigen Verständnisses des Luxationsprozesses [9] und der daraus folgenden Pathologie folgende Fragen geklärt werden:

- Was und wo ist der Limbus?
- Wo ist das Labrum?
- Was und wo ist der Neolimbus?
- Wo sind das inverted labrum, der inverted limbus und der inverted neolimbus?
- Oder wo ist was eingeschlagen?

## Methoden

Es wurden histologische Frontalschnitte des Azetabulums von Leichenpräparaten mit vergleichbaren Schnitten aus der Literatur verglichen [10, 11].

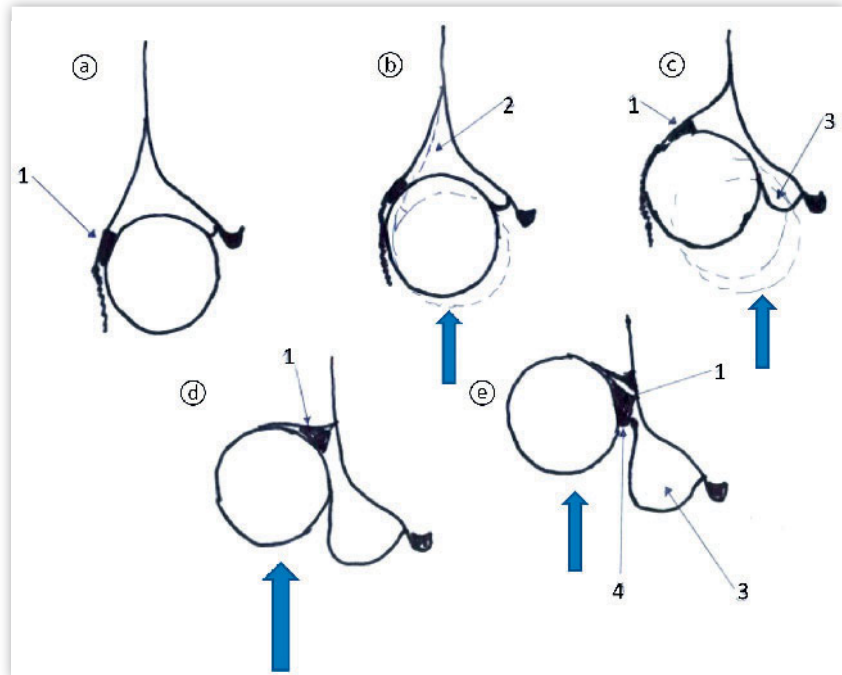
Anschließend wurden ähnliche histologische Schnitte aus Leichenpräparaten von luxierten Gelenken angefertigt, mit der Terminologie eines nicht luxierten Gelenks versehen und mit Schnitten früherer Publikationen, Arthrografien [12] und Sonogrammen verglichen.

## Ergebnisse

Die Hüftgelenkpfanne (Azetabulum) eines Säuglings besteht aus einem knöchernen Anteil des Os ilium, einem noch nicht verknöcherten Anteil (hyalinknorpelig präformiertes Pfannendach, dem Knorpeldach, KD) und dem faserknorpeligen Labrum. Letzteres ist mit speziellen Fasern am Knorpeldach fixiert (Abb. 1). Dieser Fixierung kommt beim Luxationsprozess eine besondere Bedeutung zu [11], weil dadurch die Labrumbasis sehr stabil und steif wird. Das Knorpeldach ist lateral mit dem Perichondrium bedeckt. Sonografisch sind diese anatomischen Strukturen inklusive der Sinusoide im Knorpeldach und Hüftkopf gut sichtbar.

Kommt es zum Luxationsprozess, sind folgende Veränderungen zu beobachten (Abb. 2):

1. Stadium: Voraussetzung für eine Luxationsentwicklung (DDH) ist eine schlechte knöcherne Überdachung und somit ein großes hyalines Knorpeldach (Abb. 2a). Aufgrund von kaudokranialem Druck durch den Hüftkopf wird das deformierbare Knorpeldach nach kranial (und dorsal) gedrückt. Dadurch wird im ersten Luxa-



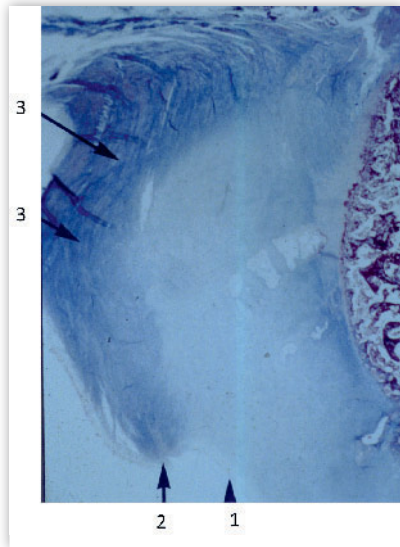
**Abbildung 2a-e** Die Entwicklung einer Luxation (DDH). **a**) Zentriertes Gelenk mit schlechter knöcherner Pfanne und großem Knorpeldach, (1) Labrum. **b**) Der Luxationsprozess schematisch: Die kaudokraniel einwirkenden Kräfte (Pfeil) deformieren das Knorpeldach. Die Pfanne (2) wird ausgeweitet. Sonografisch: Typ D. **c**) Das Labrum (1) wird nach kranial verdrängt, der Hüftkopf (3) bildet eine Sekundärpfanne und verdrängt einen Teil des Knorpeldachs (3) nach kaudal (Neolimbus nach Ortolani). Dieses Gelenk entspricht sonografisch Typ III. **d**) Der Hüftkopf (3) verdrängt das Knorpeldach weiter, das gesamte hyaline Knorpeldach wird in Richtung der Ursprungpfanne gedrückt, die Labrumbasis (1) ist nach außen gedrückt! Dieses Gelenk entspricht sonografisch Typ IV. **e**) Die Basis (4) des Labrums (1) wird aufgrund ihrer Rigidität nach kaudal gepresst (fälschlich eingeschlagen), die Labrumbasis steht nach außen! Das Knorpeldach ist insgesamt nach kaudal gepresst (3).

tionsschritt die Pfanne ausgeweitet, es entsteht eine Dezentrierung und Inkongruenz zwischen Pfanne und Hüftkopf. Diese Situation entspricht im Sonogramm einem Typ D (Abb. 2b).

2. Stadium: Der Hüftkopf presst das Knorpeldach und das Labrum weiter nach kraniodorsal. Außerdem drückt er auch eine Mulde (sog. Sekundärpfanne) in das Knorpeldach und gleichzeitig einen Teil des Knorpeldachs nach kaudal. Es entsteht dadurch zwischen der ursprünglichen Pfanne und der neu entstandenen Sekundärpfanne eine Knorpelleiste, die anfänglich von Ortolani als Neolimbus bezeichnet wurde (Abb. 2c) [4]. Sonografisch entspricht diese Situation einem Typ-III-Gelenk. Das Ortolani- oder Barlow-Zeichen tritt auf, wenn der Hüftkopf über diese Knorpelleiste (Neolimbus nach Ortolani) zwischen Ursprungpfanne und Sekundärpfanne mit einem Schnappen hin- und hergleitet [4].

3. Stadium: Luxiert der Hüftkopf weiter nach kraniodorsal, gleiten das Knorpeldach und das Labrum vom Hüftkopf, wobei schlussendlich das gesamte Knorpeldach in Richtung der Ursprungpfanne gedrückt wird (entspricht sonografisch einem Typ IV, Abb. 2d). Das Labrum verhält sich besonders: Die Labrumbasis wird durch den Hüftkopf nach kranial gedrängt, durch die rigide Fixierung der Basis am Knorpeldach entsteht aber eine Labrumleiste, die den Eindruck erweckt, das Labrum sei eingeschlagen. Diese Leiste – gebildet durch die Labrumbasis – ist aber nicht eingeschlagen, sondern hineingepresst (Abb. 2e, 3).

Die Spitze des faserknorpeligen Labrums ist nach außen gedrückt, die Basis ist resistent und bildet eine Leiste. Durch den Kompressionsprozess wird auch das Perichondrium des Knorpeldachs zusammengedrückt, sodass ein aus Labrumbasis, Labrumbasis und Pe-



**Abbildung 3** Histologischer Schnitt einer linken Pfanne nach dem Luxationsprozess: Die rigide Labrumbasis (2) ist nach kaudal gepresst, die Labrumspitze (3) nach kranial. Hyalines Knorpeldach (1)

richondrium bestehendes Konglomerat entstehen kann, das wiederum von Scaglietti [3] als Limbus bezeichnet wurde (Abb. 4, 5).

## Diskussion und Empfehlung

Die Hüftluxation ist ein dynamischer Prozess: Voraussetzung für den Luxati-

onsprozess ist eine schlechte knöcherne Pfanne mit einem nicht ausreichend ossifizierten hyalinen Knorpeldach. Durch die kaudokranialen Druck- und Scherkräfte kommt es zu einer Deformierung des Knorpeldachs in typischer Weise. Um diese zu klassifizieren, sollte entsprechend der Nomina Anatomica von dem (fibrokartilaginären) Labrum, dem hyalinknorpelig präformierten Pfannendach (Knorpeldach) und dem knöchernen Pfannendach gesprochen werden.

Die Termini Limbus, Neolimbus, eingeschlagener Limbus, eingeschlagener Neolimbus und eingeschlagenes Labrum sollten nicht mehr verwendet werden. Wie eingangs erwähnt, werden die verschiedensten anatomischen Strukturen damit bezeichnet. Limbus (lateinisch: Lippe, Rand) [13] wird bei erwachsenen Hüftgelenken synonym für Labrum verwendet, bei Säuglingshüftgelenken wird aber manchmal unter Limbus das Labrum zusammen mit dem knorpeligen Pfannendach verstanden (also alles, was an der knöchernen Pfanne fixiert ist), manchmal ist der Limbus nur das Knorpeldach allein. Manche Autoren verstehen unter Limbus das hypertrophierte Labrum [1].

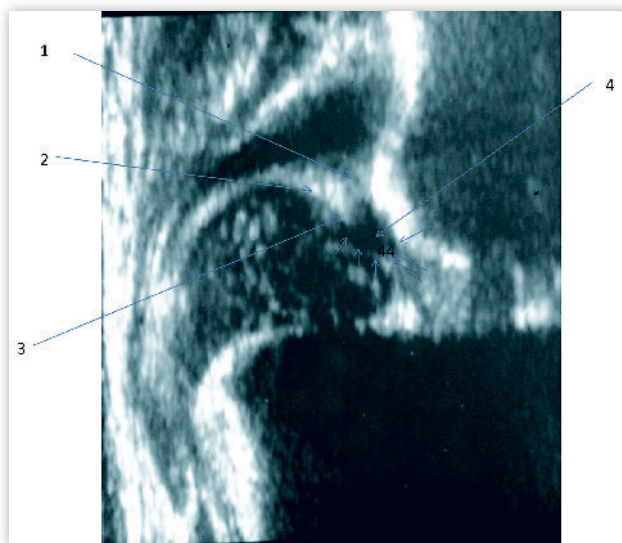
Labrum und hyalinknorpeliges Pfannendach verhalten sich beim Luxationsprozess aber völlig verschieden. Es kommt zur Deformierung des Knorpeldachs und der nach kaudal gepresste Anteil des Pfannendachknorpels bildet ei-

ne Trennleiste zwischen Urfpfe und Sekundärfpfe, welche ursprünglich von Ortolani als Neolimbus bezeichnet wurde. Diese historische Bezeichnung der Trennleiste kann bleiben, sollte aber als Neolimbus nach Ortolani bezeichnet werden, um terminologische Missverständnisse zu vermeiden. Dieser Neolimbus nach Ortolani ist nicht eingeschlagen, sondern ein nach kaudal gepresster Anteil des Knorpeldachs, der auch mehr (Typ IV) oder weniger (Typ III) ein Repositionshindernis darstellen kann (Abb. 5).

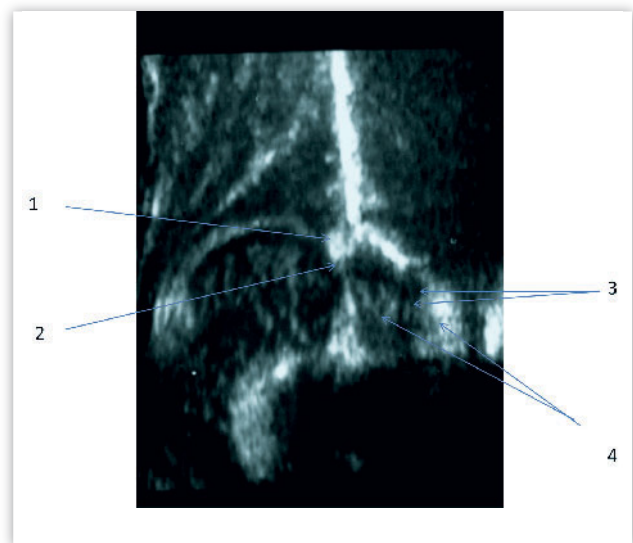Auch das Labrum ist nicht eingeschlagen. Die Spitze des Labrums ist immer nach außen gedrückt, die rigide Labrumbasis wird nach kaudal gepresst, sodass optisch der Eindruck entstehen kann, das Labrum sei eingeschlagen. Es kann nicht ausgeschlagen oder ausgekrempt werden. Das Problem wird dadurch unterstrichen, dass empfohlen wird, den Limbus oder den Neolimbus oder das eingeschlagene Labrum bei offenen Einstellungen nur vorsichtig zu reseziieren. Wird eine Resektion durchgeführt, wird ein Teil der deformierten knorpeligen Pfanne reseziert – mit bleibenden Schäden!

## Schlussfolgerung

Labrum und knorpelig präformiertes Pfannendach verhalten sich beim Luxa-



**Abbildung 4** Typ-IV-Gelenk. Die Spitze des Labrums (2) und das zusammengedrückte Perichondrium (1) sind deutlich von der Labrumbasis (3) differenzierbar. Das nach kaudal gedrückte, deformierte hyalinknorpelige Pfannendach (4) ist zusätzlich mit Pfeilen markiert.



**Abbildung 5** Das unterschiedliche Verhalten der Labrumspitze (1) und der Labrumbasis (2) im Sonogramm des Typ IV ist deutlich zu erkennen. Das nach kaudal gepresste Knorpeldach (3) ist gegenüber dem Pulvinar (4) in der Urfpfe abgrenzbar.

tionsprozess verschieden. Es ist weder das Labrum noch das Knorpeldach eingeschlagen. Beide Strukturen werden durch Druck deformiert und können auch nicht ausgeschlagen werden. Der Terminus Limbus in all seinen Varianten sollte nicht mehr verwendet werden; einzig der Terminus Neolimbus als historische Bezeichnung für den nach kaudal gepressten Knorpelpfannen-

anteil ist zulässig, sofern diese Struktur als Neolimbus nach Ortolani bezeichnet wird.

Es sollten nur mehr die Bezeichnungen Labrum, hyalinknorpeliges Pfannendach und Knochendach verwendet werden.

**Danksagung:** Herrn Univ.-Prof. Dr. med. F. Anderhuber, Vorstand des anatomischen Instituts der Universität Graz, herzlichen

Dank für die jahrelange Unterstützung bei den Forschungsarbeiten. 

**Interessenkonflikte:** Keine angegeben

#### Korrespondenzadresse

Univ.-Prof. Prof. h.c. Dr. Reinhard Graf  
Hagersiedlung 7  
A-8850 Murau-Stolzalpe  
reinhardgraf@gmx.at

#### Literatur

1. Landa J et al.: The limbus and the neolimbus in the developmental dysplasia of the hip. *Clin Orthop Relat Res.* 2008; 466: 776–781
2. Tachdjian MO: Congenital dysplasia of the hip. *Pediatric Orthopedics.* 2nd ed. Philadelphia, PA: WB Saunders; 1990: 297–312
3. Scaglietti O, Calandriello B: Open reduction of congenital dislocation of the hip. *J Bone Joint Surg Br* 1962; 44: 257–283
4. Ortolani M: Congenital hip dysplasia in the light of early and very early diagnosis. *Clin Orthop Relat Res* 1976; 119: 6–10
5. Barlow TG: Early diagnosis and treatment of congenital dislocation of the hip. *Proc R Soc Med* 1963; 56: 804–806
6. Ponseti IV: Morphology of the acetabulum in congenital dislocation of the hip. *Gross, histological and roentgenographic studies.* *J Bone Surg Am* 1978; 60: 586–599
7. Hoppenfeld S, Zeide MS: *Orthopaedic Dictionary.* Philadelphia, PA: JB Lippincott; 1944
8. Wheelless CR: *Wheelless' Textbook of Orthopaedics.* <http://www.wheellessonline.com/>. Accessed January 9, 2008
9. Graf R: Sonographie der Säuglingshüfte und therapeutische Konsequenzen. 6. Aufl. Stuttgart, New York: Thieme; 2009
10. Putti V: *Die Anatomie der angeborenen Hüftverrenkung.* Stuttgart: Enke; 1937
11. Oelkers H: Histologischer und röntgenologischer Vergleich zwischen einem dysplastischen Becken (Luxationsbecken) und Normalbefund. *Orthop Praxis* 1981; 17: 614–624
12. Tönnis D: *Die angeborene Hüftdysplasie und Hüftluxation im Kindes- und Erwachsenenalter.* Berlin, Heidelberg, New York, Tokio: Springer; 1984
13. Petschenig M: *Der kleine Stowasser. Lateinisch-deutsches Schulwörterbuch.* Wien: Hölder-Pichler-Temsky; 1933



[www.ehs-congress.org](http://www.ehs-congress.org)

Register now!

# 12<sup>TH</sup> CONGRESS OF THE EUROPEAN HIP SOCIETY

6–9 SEPTEMBER 2016  
MUNICH, GERMANY

MUNICH

Congress President: Prof. Dr. Werner Siebert

KASSEL