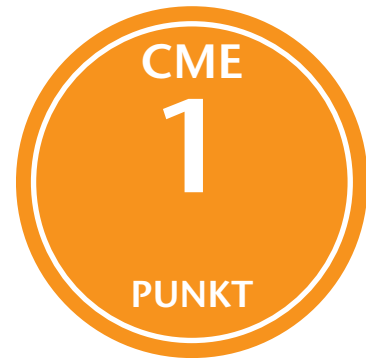

Lernziele:

- Dem Leser sollen die differenzialdiagnostischen Überlegungen beim Schulterschmerz vermittelt werden.
- Der Leser soll die oftmals unspezifische Diagnose des „Impingement“ zukünftig vermeiden.
- Dem Leser sollen auch nicht orthopädische Differenzialdiagnosen für den Schulterschmerz vermittelt werden



Jörg Jerosch

Differenzialdiagnostik des Schulterschmerzes

Es ist nicht alles Impingement

Zusammenfassung:

Im vorliegenden Artikel werden die klinisch relevanten Differenzialdiagnosen zu Schulterschmerzen dargestellt. Hierbei erscheint es wichtig, den immer wieder unspezifisch verwendeten Begriff des Impingement zu vermeiden bzw. hierzu die relevanten Differenzialdiagnosen darzustellen. Dieses vermeidet Fehldiagnosen und folgerichtig auch für den Patienten nicht zufriedenstellende Behandlungsergebnisse.

Schlüsselwörter:

Schulter, Impingement, Differenzialdiagnose, Differenzialtherapie

Zitierweise:

Jerosch J: Differenzialdiagnostik des Schulterschmerzes. Es ist nicht alles Impingement. OUP 2021; 10: 91–99
DOI 10.3238/oup.2021.0091–0099

Einleitung

Schmerzen, die anatomisch dem Schultergürtel zuzuordnen sind, gehören beim Allgemeinmediziner sowie auch beim Orthopäden und Unfallchirurgen mit zu den häufigsten von den Patienten geäußerten Beschwerden [7]. Besonders deutlich zum Tragen kommt diese Schnittstelle zwischen Allgemeinmedizin und O&U beim Diabetes mellitus [1, 5, 24]. So beträgt die Inzidenz von

Schulterbeschwerden bei Diabetes Patienten 27,5 % in der Allgemeinbevölkerung lediglich 5 % [26]. Der Krankheitsbegriff der „Periarthropathia humeroscapularis“ (PHS) wurde 1872 vom Franzosen Simon Duplay eingeführt; diese Bezeichnung wurde bis in die jüngste Zeit auch noch verwendet. Charles Neer [22] sprach 100 Jahre später, 1972, vom Krankheitsbild des „Impingement-Syndroms“, um therapeutische

Maßnahmen pathologieorientierter zu gestalten. Die folgenden Jahrzehnte zeigten jedoch, dass der unspezifische Begriff der PHS oftmals lediglich durch den ebenso unspezifischen Begriff des „Impingement-Syndroms“ eingetauscht wurde. Nicht selten resultierte durch die oft unspezifische Diagnose Impingement, ein quasi „Pawlowschwer Reflex“ mit Stellung der Operations-

Differential diagnosis of shoulder pain It is not always impingement

Summary: The present article describes the clinically relevant differential diagnoses for pain around the shoulder girdle. We pay special attention to avoid the often unspecific used term of impingement resp. to present to the reader the relevant differential diagnoses. This of course will avoid wrong diagnosis and consequently not satisfying treatment results for our patients.

Keywords: shoulder, impingement, differential diagnosis, differential therapy

Citation: Jerosch J: Differential diagnosis of shoulder pain. It is not always impingement. OUP 2021; 10: 91–99 DOI 10.3238/oup.2021.0091–0099

indikation zur subakromialen Dekompression.

Intrinsische/extrinsische Faktoren

Vielfach werden die Bedeutung von knöchernen Spornen am Vorder- bzw. Unterrand des Akromions sowie die Bedeutung des relativ scharfkantigen Lig. coracoacromiale betont. Hierdurch kann es zu einer Kompression der Rotatorenmanschette, insbesondere bei Überkopfbewegungen kommen. Dieser Mechanismus stellt das klassische Beispiel für einen extrinsischen Mechanismus dar.

Zunehmend wird auch der kritische Schulterwinkel (critical shoulder angle: CSA) betrachtet, welche den lateralen Überhang des Akromions berücksichtigt (Abb.1). Ein kritischer Schulterwinkel von über 35° zeigt eine erhöhte Inzidenz von Rotatorenmanschettenschäden [4, 6, 21]. Aufgrund dieser Erkenntnisse wird bei einem CSA größer als 35° auch die Indikation zu einer lateralen Akromionplastik gesehen.

Rathburn und Macnab [25] stellen hingegen einen intrinsischen Mechanismus in den Vordergrund, indem sie eine sogenannte „kritische Zone“ verminderter Gefäßversorgung der Rotatorenmanschette formulierten.

Folgt man den Konzepten von Neer sowie von Rathburn und Macnab, so müsste die Degeneration der Supraspinatussehne im mittleren Drittel der bursseitigen oberflächlichen Schichten beginnen. Intraope-

rative Messungen der Durchblutungsverhältnisse der Supraspinatussehne stellten die Ergebnisse von Rathburn und Macnab jedoch schon früh in Frage.

Schon Uthoff [27] fand die meisten Rissbildungen im Sektionsgut intraartikulär am lateralen Ansatz der Supraspinatussehne, was durchaus mit den arthroskopischen Befunden heutzutage korreliert. Er ging eher von einer Tendopathie (nicht von einer Kompression) aus und somit von einem primär intrinsischen Ursachenfaktor. Die ursprüngliche Theorie der avaskulären Zone wurde durch Löhrr und Uthoff [19] dahingehend modifiziert, als dass sie zwischen bursaler und artikulärer Schicht differenzierten, wobei die artikuläre Sehnenanteile in Relation zu den bursalen Anteilen eine deutliche Hypovaskularisation aufwiesen. Dieses macht auch den hohen Anteil an artikulären Partialrupturen verständlich. Diese Zusammenhänge entsprechen auch der täglichen klinischen Erfahrung, bei der man bei der arthroskopischen Inspektion des glenohumeralen Gelenkes von Patienten mit subakromialen Beschwerden oftmals genau an dieser Lokalisation Läsionen der Rotatorenmanschette erkennen kann.

Die vorliegenden Erkenntnisse legen nahe, dass eine einzige Ursache für die Pathologie im subakromialen Raum unwahrscheinlich ist. Zwar ist das Erfolgsorgan mit der Rotatorenmanschette und dem angrenzenden Schleimbeutel immer identisch, die ursächliche Noxe je-

doch unterschiedlich (Tab.1a). Daneben gilt es auch eine Vielzahl interner, onkologischer und neurologischer Differenzialdiagnosen für Schulterschmerzen zu bedenken (Tab. 1b-d). Auf die notwendigen differenzialdiagnostischen Überlegungen im Bereich des Bewegungsapparates wird im Folgenden eingegangen.

Anatomische subakromiale Stenosen

Bei den extrinsischen Faktoren sind die anatomischen Stenosen die häufigsten Mechanismen. Am geläufigsten ist die Koinzidenz der Akromioklavikulargelenk-Veränderungen (AC-Gelenk) mit der Supraspinatussehnen-Pathologie. Petersson [23] belegte eine Koinzidenz zwischen inferioren Osteophyten des AC-Gelenkes und Rupturen der Rotatorenmanschette. Auch in anatomischen Studien konnte eine signifikante Korrelation zwischen einer schweren AC-Gelenk Degeneration (Abb.2) oder inferioren Osteophyten und Rotatorenmanschettenrupturen nachgewiesen werden [11].

Ein vergleichbarer Mechanismus liegt bei einem stark gekrümmten Akromion vor. Hier werden 3 Akromiontypen unterschieden (Abb.3). Biomechanische Studien zeigen, dass es bei ausgeglichenen Muskelverhältnissen nur dann zu einer Erhöhung des subakromialen Druckes kommt, wenn ein Typ 3-Akromion mit einem anterioren Haken vorliegt [9].

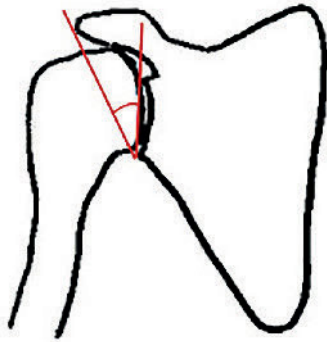


Abbildung 1 Kritischer Schulterwinkel

Auch im klinischen Alltag hat sich gezeigt, dass sich durch die Entfernung des anterioren Vorsprungs am Akromion [16] oder des lateralen Akromion bei einem hohem CTA von über 35° gute Resultate erzielen lassen [4, 6, 21]. Sowohl die Einengung des subakromialen Raumes durch degenerative Veränderungen des AC-Gelenkes als auch durch ossäre Veränderungen am Akromion bewirken eine mechanisch wirksame Stenose. Ebenso führen die seltenen Ansatzverknöcherungen des Lig. coracoacromiale, anteriore Osteophyten am Akromion oder die sekundären Einengungen des subakromialen Raumes durch ein kranialisiertes Fragment nach Tuberculum majus-Fraktur sowie prominente Kalkdepots zu einer subakromialen Stenose.

Bei Kraftsportlern wie beispielsweise bei Powerliftern kommt es gelegentlich aufgrund einer exzessiven Verdickung der Rotatorenmanschetten-Sehnen [10] zu einer relativen subakromialen Stenose. Hier liegt zwar eine normale knöcherne Anatomie vor; durch die Hypertrophie der Rotatoren-Sehnen, die den subakromialen Raum passieren müssen, kann es jedoch zu einer funktionell wirksamen Stenose kommen.

Bei einer subakromialen Stenose mit Tendopathie berichtet der Patient über bewegungsabhängige Schulterbeschwerden, die ihn besonders bei Überkopfbewegungen beeinträchtigen. Ganz besonders typisch ist der Nachtschmerz, welche nicht selten

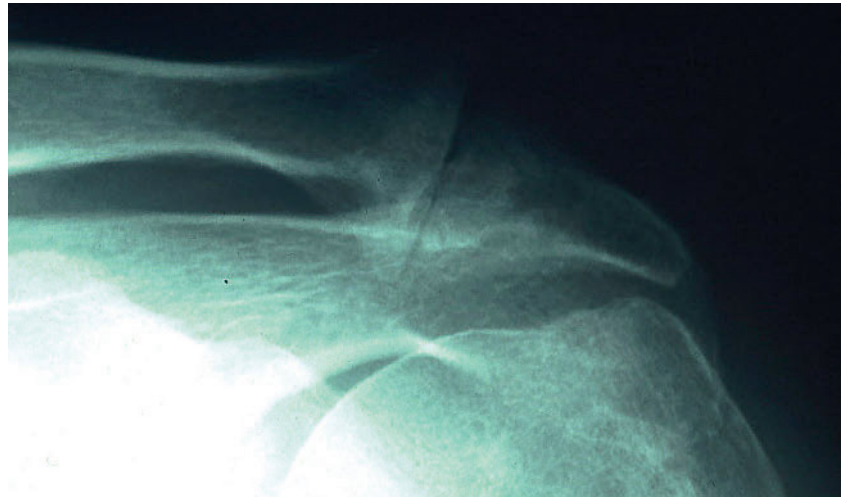

Abbildung 2 AC-Arthrose mit inferioren Osteophyten

Abbildung 1–10: Jörg Jerosch




Abbildung 3 Unterschiedliche Akromiontypen

zu Schlafstörungen führt. Hier liegt ein lokaler Druckschmerz am Ansatz der Supraspinatussehne am Tuberculum majus vor. Als funktionelle Tests sind der subakromiale Lokal-Anästhetikum-Test (LA-Test) besonders bewährt, wenn von dorsal 2 ml Lokalanästhetikum in die Bursa subacromialis injiziert werden. Die kurzzeitige Besserung der Symptomatik spricht für das Vorliegen einer subakromialen Pathologie.

Funktionelle subakromiale Stenosen

Typisch hierfür ist eine muskuläre Dysbalance zwischen dem M. deltoideus und dem M. supraspinatus. Aufgrund des relativen Überwiegens des kranial gerichteten Kraftvektors des M. deltoideus gegenüber dem den Humeruskopf zentrierenden

Vektor des M. supraspinatus, kommt es zu einer Kranialisierung des Humeruskopfes während der Abduktion. Auch beim hypermobilen Gelenk kann es aufgrund der fehlenden Stabilität zu einer funktionellen subakromialen Stenose kommen. Klinisch stellt sich diese Situation oft wie eine anatomische Stenose dar. Hier sollte keinesfalls eine subakromiale Dekompression erfolgen, da sich dann das Krankheitsbild nur noch weiter verschlechtert.

Rotatorenmanschettenrupturen

Hierbei sind die kompletten Rupturen (Typ-C Ruptur) (Abb. 4) mit einer Kommunikation zwischen dem Schulterhauptgelenk und dem subakromialen Raum von den Partialrupturen der Sehne zu unterscheiden. Die Partialrupturen werden in bursaseitige (Typ-B Ruptur) und artikulärseitige (Typ-A Ruptur) Schädli-

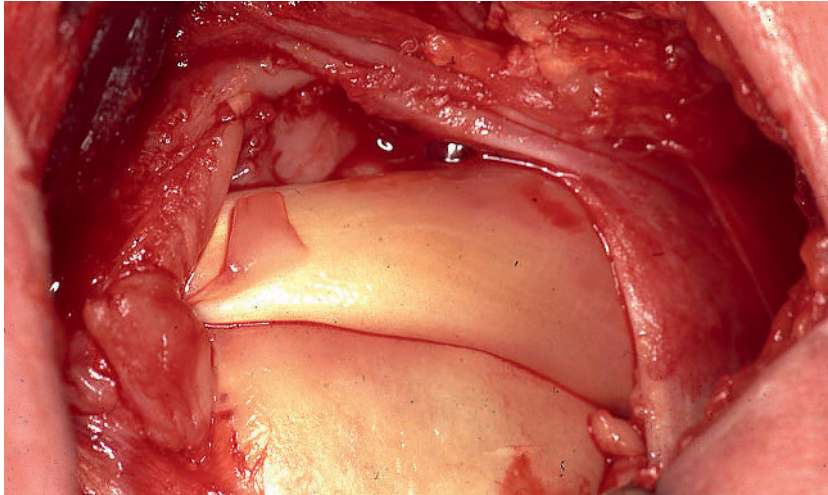


Abbildung 4 Komplette Rotatorenmanchettenruptur

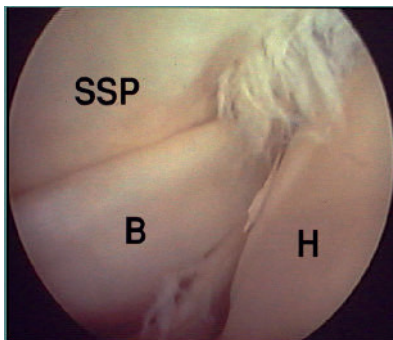


Abbildung 5 Intraartikuläre SSP-Partialruptur

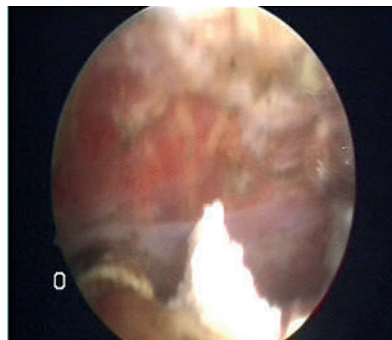


Abbildung 6 Arthroskopischer Befund bei Tendinitis calcarea

gungen differenziert. In diesem Zusammenhang wurde der Begriff PASTA (partial articular surface tendon avulsions)-Läsion geprägt (Abb. 5), um Partialrupturen der Rotatorenmanchette zu beschreiben [13]. Auch rein intratendinöse Degenerationsherde werden für persistierende Schulterschmerzen verantwortlich gemacht. Die hierzu notwendigen diagnostischen Notwendigkeiten und vor allem die therapeutischen Konsequenzen werden jedoch noch sehr unterschiedlich diskutiert.

Die Ruptur der Rotatorenmanchette ist nur in den aller seltensten Fällen traumatischer Genese. Bezüglich des Unfallmechanismus für Rotatorenmanchettenrupturen gibt es in der AWMF-Leitlinie (Nr. 033–041) entsprechende anerkannte Unfallmechanismen.

Diese sind im Einzelnen:

- exzentrische Belastung kontrahierter Anteile der Rotatorenmanchette, z.B. bei passiv forcierter Außen- oder Innenrotation beim Festhalten im Rahmen eines Sturzes
 - passive Traktion nach kaudal, z.B. beim Auffangen eines schweren Gegenstandes
 - axiale Stauchung nach kranioventral oder ventromedial, z.B. bei einem Sturz auf den nach hinten gestreckten Arm
 - eine Schulterluxation
- In der Regel berichten die Patienten auch im Falle eines atraumatischen Verlaufes über plötzlich einsetzende Schmerzen nach einem Bagatellergebnis. Hierbei kann es sich um einen Sturz auf die Schulter oder auch nur um eine plötzliche Kraftanstrengung beim Greifen eines schweren Aktenordners handeln. Manche Patienten hatten vor diesem akuten Ereignis bereits längere Zeit Be-

schwerden, andere waren völlig beschwerdefrei. Der plötzlich einsetzende Schmerz geht oftmals mit einem initialen subjektiven Kraftverlust einher. In vielen Fällen erholt sich die Schulterfunktion jedoch wieder zumindest teilweise, insbesondere wenn es sich um eine isolierte Ruptur der Supraspinatussehne handelt; typisch ist hier wiederum der Nachtschmerz. Bei der klinischen Untersuchung findet sich ein Druckschmerz am Tub.majus, gelegentlich ein schmerzhafter subakromialer Bogen, bei funktionell wirksamen Rupturen ein positiver Fallarm-Test. Der Jobe-Test ist weniger durch Schmerzhaftigkeit als vielmehr durch einen Kraftverlust im Seitenvergleich gekennzeichnet. Bei Beteiligung der Subscapularissehne findet sich zusätzlich ein positiver Lift-off Test.

Tendinitis calcarea

Die Ursache für eine Tendinitis calcarea (Abb. 6) wird vor allem in den speziellen anatomischen Verhältnissen gesehen. Besonders oft wird eine Minderdurchblutung mit darauffolgender Degeneration und Nekrosierung der Sehnenfasern als Ausgangszustand für die Entstehung eines Kalkdepots angegeben.

Gemäß allgemeiner Lehrmeinung ist die Entstehung der Kalkdepots in der Rotatorenmanchette auf eine zugrundeliegende Gewebshypoxie zurückzuführen, durch die es zu einer fibrocartilaginären Metaplasie im Sehnenbereich kommt. Aus der weiter fortschreitenden Hypoxie resultiert eine zunehmende Verkalkung der Knorpelsubstanz. Im 3. Stadium der Erkrankung erfolgt, nach vermehrter Gefäßeinsprossung durch Phagozytose, eine Kalkresorption und eine Regeneration der Sehne.

Das Altersmaximum der Tendinitis calcarea liegt zwischen dem 30. und 60. Lebensjahr. Diese Ergebnisse decken sich auch mit dem gehäuftem Auftreten der Tendinitis calcarea in den Altersgruppen der 40–50-Jährigen [15]. Da bei ca. 10 % beide Schultern ein Kalkdepot aufweisen, wird auch eine konstitutionelle Prädisposition vermutet.

Das Kalkdepot bricht üblicherweise in die Bursa subacromialis ein

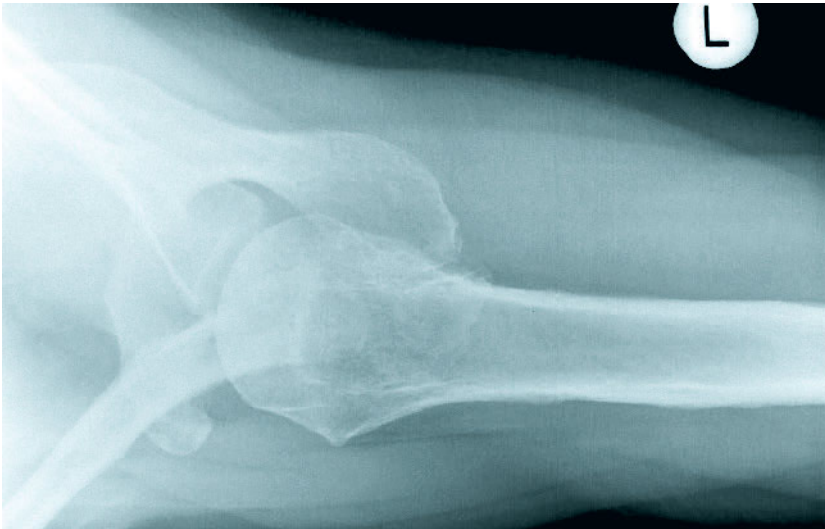

Abbildung 7 Röntgenbild eines Os acromiale

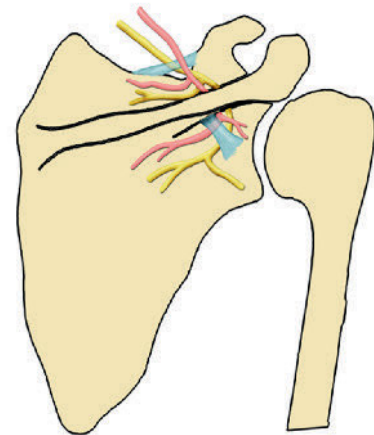


Abbildung 8 Insicura Scapula Syndrom im Schema

und führt dort dann zu einer heftigen, akut schmerzhaften Bursitis. Es kann jedoch auch in der Humerkopf infiltrieren. Bei einem Einbruch in das glenohumerale Gelenk kommt es oft zu einer adhäsiven Kapsulitis.

Eine Tendinitis calcarea ist bei der typischen Beschwerdeschilderung des Patienten bereits zu vermuten. Der Patient hatte oft lange bestehende Schmerzen, die ihn jedoch nie ernstlich beeinträchtigten. Ohne äußeres Ereignis kommt es plötzlich zu extremen Beschwerden, welche selbst mit starken oralen Schmerzmitteln kaum zu beherrschen sind. Eine Nachtruhe ist nicht möglich, die Schulter wird schmerzhaft fixiert gehalten. Der gesamte Gelenkbereich ist so berührungsempfindlich, dass eine Bewegungsprüfung oder gar eine gezielte klinische Untersuchung kaum möglich ist. Der diagnostische LA-Test ist für diese Patienten gleichzeitig eine therapeutische Erlösung und Beweis für die chemische Bursitis als Ursache für dieses Schmerzbild.

Adhäsive Kapsulitis

Bereits Codmann drückte seine Frustration aus, als er feststellte, dass diese Patienten „difficult to define, difficult to treat and difficult to explain ... from the point of view of pathology“ seien. Von den periartikulären Strukturen wurde hauptsächlich die lange Bizepssehne so-

wie die Schultergelenkkapsel als pathologisches Substrat angesehen. In der Literatur ist bis heute keine eindeutige Ursache für dieses Krankheitsbild gefunden worden.

Bei der adhäsiven Kapsulitis handelt es sich somit gewissermaßen um das „Chamäleon“ der Krankheitsbilder des Schultergelenkes. Kaum eine andere Entität ist so schillernd hinsichtlich ihrer Ätiologie, der Diagnostik und der Therapie. Warum ausgerechnet die Gelenkkapsel des Schultergelenkes derartigen Veränderungen unterworfen ist, ist weitgehend ungeklärt. Histologisch besteht die Gelenkkapsel hauptsächlich aus Typ I Kollagenbündeln mit vergleichsweise geringer Anzahl an Fibrozyten. Elektronenoptische Untersuchungen zeigen keine strukturellen Unterschiede zwischen der Schultergelenkkapsel und anderen Gelenkkapseln. Die lokalisierte Degeneration der kollagenen Fibrillen gab Anlass zur Autoimmuntheorie dieser Erkrankung. Untersuchungen ergaben jedoch keinen statistisch signifikanten klinischen oder laborchemischen Hinweis auf ein Autoimmungschehen.

Die Differenzierung in primäre und sekundäre Schultersteife ist von klinischer Relevanz. Beide Gruppen müssen hinsichtlich der Prognose sowie der therapeutischen Konsequenz entsprechend unterschiedlich betrachtet werden.

Die Inzidenz wird in der normalen Bevölkerung zwischen 2 % und 5 % angegeben mit einer deutlich höheren Inzidenz bei Patienten mit Diabetes mellitus [8]. Hier reichen die Angaben von 10 % bis zu 20 %. Die Inzidenz der Frozen Shoulder ist bei Diabetikern um das 5–10-fache gegenüber Nichtdiabetikern erhöht. Beim Typ 2 Diabetes kommt die Erkrankung doppelt so häufig vor wie beim Typ 1 Diabetes [5]. Je länger der Diabetes besteht und je schlechter die Blutzuckereinstellung, desto höher ist das Risiko für eine Frozen shoulder [2].

Während die klassische Literatur den selbstlimitierenden Charakter der Erkrankung zwischen 12 und 18 Monaten einschätzt, geht die Tendenz heutzutage zu deutlich längeren Zeiträumen. Auch unsere eigenen Erfahrungen bestätigen dies [17]; die Anamnese ist bereits richtungweisend. Die Patienten bieten oft eine wochen- oder monatelange Beschwerdedauer. Bei der primären adhäsiven Kapsulitis setzen die Beschwerden schleichend ein. Bei anfangs noch uneingeschränkter Beweglichkeit kommt es zu einer Zunahme der Schmerzen. Mit Reduktion der Beschwerden nimmt das Bewegungsausmaß deutlich ab. Schließlich klagen die Patienten über eine ausgeprägte, wenn auch nicht immer schmerzhafte Funktionsstörung. In der Mehrzahl der

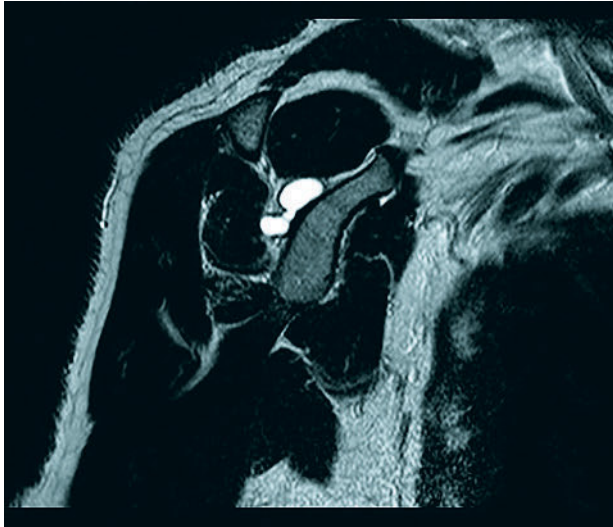


Abbildung 9 Kompression des Ramus infraspinatus durch eine spinoglenoidale Zyste

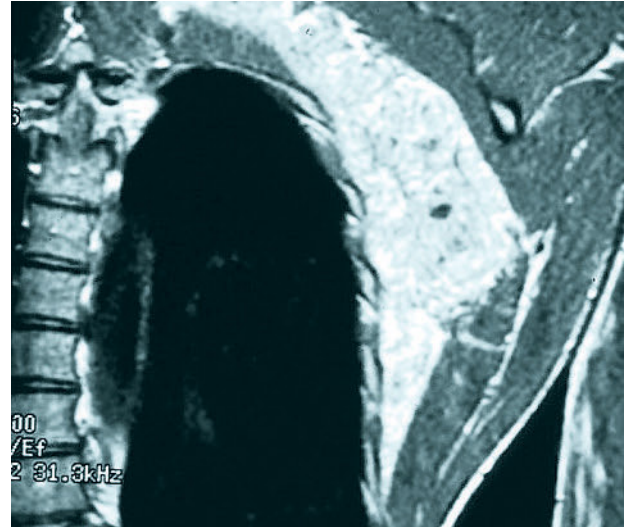

Abbildung 10 Subskapulärer Tumor bei Schulterbeschwerden

Fälle kommt es zu einem Wiedergewinn der Beweglichkeit nach Wochen bis Monaten, ohne dass immer die volle Beweglichkeit wieder erreicht wird. Bei vielen Patienten finden sich typische Begleiterkrankungen (Diabetes mellitus Typ I, Schilddrüsenerkrankungen, M. Dupuytren), die auf einen Autoimmunprozess hindeuten. Bei der klinischen Untersuchung findet sich im initialen schmerzhaften Stadium ein generalisiert druckschmerzhaftes Gelenk. Lokalisierte Druckschmerzmaxima fehlen ebenso wie typische funktionelle Tests. Im zweiten Stadium liegt dann meist eine konzentrische Bewegungseinschränkung vor.

Auch bei der Frage des chirurgischen Therapieerfolges wirkt sich ein Diabetes mellitus negativ aus; bei diesen Patienten ist in 26 % wieder mit einem Rezidiv zu rechnen, wohingegen bei Stoffwechselgesunden kein Rezidiv gefunden wurde [29].

Subakromiale Probleme beim jungen Patienten

Eine besondere Gruppe sind junge Überkopfsportler mit Schulterbeschwerden. Hier finden sich in kernspintomographischen Untersuchungen oft ossäre Unregelmäßigkeiten im Ansatzbereich der Supra- und Infraspinatussehnen. Diese sind Ausdruck der Überlastung des Sehnen-Knochen-Übergan-

ges durch die exzentrische Belastung am Ende der Wurfphase [18]. Hierbei handelt es sich um Ansatz-tendinosen [12], die mit dem Patella-spitzensyndrom vergleichbar sind.

Bei der Ansatz-tendinose des Überkopfsportlers schildert der Athlet seine typischen Schmerzen in der Endphase der Abbremsbewegung des Wurfes. Oftmals dauern die Beschwerden auch nach dem Training noch für Stunden an, wobei sie pseudoradikulär bis in Ellenbogen, Unterarm und Kleinfinger ausstrahlen können. Bei der klinischen Untersuchung liegen die typischen Befunde der subakromialen Pathologie vor (Druckschmerz, subakromialer schmerzhafter Bogen, positiver Jobe-Test), so dass richtungsgebend für die korrekte Diagnose die Anamnese ist. Diese Erkenntnisse haben ganz entscheidenden Einfluss auf die einzuschlagende Therapie, da bei diesen Patienten aufgrund der vorliegenden Pathologie eher stabilisierende als dekomprimierende Verfahren zum Einsatz kommen müssen.

Ebenfalls bei Überkopfsportlern findet sich das von Walch [28] beschriebene sogenannte posterokraniale Impingement-Syndrom. Hierbei handelt es sich um eine Kompression und Friktion der posterokraniellen Rotatorenmanschettenunterfläche am Glenoid bei Abduktions- und Außenrotationsbewegungen.

Hypermobile Gelenke zeigen nicht selten auch eine Affektion der Supraspinatussehne. Die Ursache hierzu liegt in der Dauerbeanspruchung der Stabilisatorfunktion der Rotatorenmanschette. Bei diesem chronischen Schmerzbild klagen die meist jungen weiblichen Patienten hauptsächlich über belastungsabhängige Beschwerden, welche häufig bei sportlicher Überkopftätigkeit auftreten. Die klinische Untersuchung zeigt neben den typischen subakromialen Befunden (Druckschmerz, schmerzhafter Bogen, positiver Jobe-Test) Zeichen der Hypermobilität. An der betroffenen Schulter lässt sich oftmals ein Sulkus-Zeichen nachweisen, weiterhin ist der Relokations-Test positiv [3]. Die kontralaterale Schulter sowie Ellenbogen und Fingergelenke sind meist ebenfalls hypermobil. Da bei diesen Gelenken die passiven Gelenksicherungsstrukturen nicht suffizient ausgebildet sind, müssen die aktiven Stabilisatoren mehr arbeiten als in einem stabilen Gelenk. Auch hier müssen stabilisierende Therapieverfahren gewählt werden.

Ebenfalls beim Sportler ist das sogenannte kapsulo-tendinöse funktionelle Impingement zu finden. Hierbei kommt es durch Verkürzung der posterioren Weichteile zu einer anterosuperioren Translation des Humeruskopfes mit konsekutiver funktioneller subakromialer Stenose [20].

Os acromiale

Hier besteht eine überzufällige Koinzidenz von Rotatorenmanschettenaffektionen mit einer persistierender Epiphysenfuge des Akromions (Os acromiale). Die persistierenden Epiphysenfugen treten auf zwischen Präakromion und Mesakromion, zwischen Mesakromion und Metakromion sowie zwischen Metakromion und Basiakromion.

Zwischen den einzelnen Ossifikationszentren sind physiologisch bis zum 18. Lebensjahr Epiphysenfugen nachweisbar. Die Fusion kann jedoch gelegentlich unterbleiben, so dass zwischen der Spina scapulae und dem Akromion eine fibröse Artikulation resultiert, was im späteren Leben sogar zu Verwechslungen mit Frakturen führen kann. Die Inzidenz liegt hier etwa zwischen 1,4 % und 8 %; in etwa 62 % besteht ein bilateraler Befund vor. Bei alleiniger Röntgendiagnostik im a.p.-Strahlengang ist ein Os acromiale nur schwer diagnostizierbar. Dies unterstreicht die Notwendigkeit für Standardröntgenuntersuchungen, welche eine axiale Aufnahme beinhalten (Abb. 7).

Akromioclavikulargelenk

Das AC-Gelenk ist immer bei der differenzialdiagnostischen Abklärung zu berücksichtigen. Anamnestisch berichten die Patienten in aller Regel über chronische Beschwerden, vor allem bei der Bewegung, wobei nicht selten ein Trauma mit Verletzung des AC-Gelenkes vor längerer Zeit vorgelegen haben kann. Bei jüngeren Patienten mit AC-Gelenk Problemen handelt es sich meist um Kraftsportler oder um Athleten nach AC-Gelenk Verletzungen. In diesen Fällen findet sich ein lokal druckschmerzhaftes AC-Gelenk. Als spezifische funktionelle Tests bieten sich der endgradige sowie der horizontale schmerzhafte Bogen an. Zur Abgrenzung einer subakromialen Pathologie führen wir auch hier den LA-Test durch. Hierbei wird 1 ml eines Lokalanästhetikums von kranial in das AC-Gelenk injiziert. Verschwinden die typischen Beschwerden für kurze Zeit, so deutet sehr viel auf das AC-Gelenk als Schmerzursache.

Sonstige seltenere Ursachen

Seltene Ursachen für Schulterbeschwerden können Kompressions-syndrome (Thoracic-outlet-Syndrom, Incisura scapulae-Syndrom (Abb. 8), Nervus suprascapularis-Entrapment [14], Kompression des Ramus infraspinatus durch ein Ganglion (Abb. 9) oder auch glenohumerale Arthrosen sowie auch eine Humeruskopfnekrose sein.

Bei nicht ganz typischem Beschwerdebild sind immer auch primäre oder sekundäre Tumorerkrankungen (Abb. 10) mit in die differenzialdiagnostischen Überlegungen miteinzubeziehen. So kann z.B. auch ein sogenannter Pancoast-Tumor der Lunge Schulterschmerzen verursachen.

Nicht schulterbedingte Ursachen

Bei der Vielfalt der differenzialdiagnostischen Überlegungen dürfen keinesfalls nichtschulterbedingte Ursachen übersehen werden. Hier gibt es zunächst Veränderungen, die auch den Haltungs- und Bewegungsapparat betreffen. Zervikale Bandscheibenvorfälle können sich mit einer radikulären Ausstrahlung in die Schulter, ebenso auch Epikondylitiden mit einer proximalen Ausstrahlung klinisch primär wie eine Schulteraffektion darstellen. Ursachen außerhalb des Haltungs- und Bewegungsapparates können kardial bedingt sein, aber auch von Seiten der Milz, der Leber oder der Lungenspitze bedingt sein. Ebenso müssen onkologische und neurologische Erkrankungen bedacht werden.



Johanna-Etienne-Krankenhaus Neuss

Korrespondenzadresse

Prof. Dr. med. Dr. h.c. Jörg Jerosch
Klinik für Orthopädie, Unfallchirurgie
und Sportmedizin
Johanna-Etienne-Krankenhaus
Am Hasenberg 46
Neuss 41462
j.jerosch@ak-neuss.de

Fragen zum CME-Artikel

1. Welche Fachgruppe behandelt neben Orthopäden und Unfallchirurgen vor allen Dingen Patienten mit Schulterbeschwerden?
 - Urologen
 - Gastroenterologen
 - Kinderärzte
 - Allgemeinmediziner
 - HNO-Ärzte
2. Ab welchem Wert ist der kritische Schulterwinkel pathologisch?
 - ab 5°
 - ab 25°
 - ab 35°
 - ab 45°
 - ab 55°
3. Zu welchen Ursachen von Schulterbeschwerden ist ein Typ 3-Akromion zu rechnen?
 - intrinsische Ursache
 - extrinsische Ursache
 - Kollagenveränderung
 - Kalkschulter
 - neurologische Ursache
4. Wie hoch ist die Inzidenz von Schulterbeschwerden in der Bevölkerung?
 - weniger als 1 %
 - 5 %
 - 10 %
 - 15 %
 - 20 %
5. Wo finden sich die meisten altersbedingten Veränderungen an der Rotatorenmanschette?
 - bursaseitig ansatznah
 - bursaseitig im mittleren Drittel
 - bursaseitig am Übergang zum Muskel
 - gelenkseilig im mittleren Drittel
 - gelenkseilig ansatznah
6. Das Krankheitsbild der adhäsiven Kapsulitis korreliert überzufällig häufig mit
 - einer Hypertonie
 - Nierensteinen
 - dem Diabetes mellitus
 - einem zervikalen Bandscheibenvorfall
 - einem Hyperparathyreoidismus
7. Das Altersmaximum der Tendinitis calcarea liegt
 - vor dem 20. Lebensjahr
 - zwischen dem 20. und 30. Lebensjahr
 - zwischen dem 30. und 60. Lebensjahr
 - zwischen dem 60. und 70. Lebensjahr
 - nach dem 70. Lebensjahr
8. Die Inzidenz eines Os acromiale liegt
 - bei unter 1 %
 - bei etwa 5 %
 - bei etwa 10 %
 - bei etwa 20 %
9. Welches Nervenkompressionsyndrom kann Schulterbeschwerden verursachen?
 - bei etwa 30 %
 - Sulcus ulnaris-Syndrom
 - Tarsaltunnel-Syndrom
 - Karpaltunnel-Syndrom
 - Incisura scapulae-Syndrom
 - Morton-Neurom
10. Welches onkologische Krankheitsbild führt am wahrscheinlichsten zu Schulterbeschwerden?
 - Plasmozytom
 - Ewing Sarkom
 - Pancost-Tumor
 - Osteosarkom
 - Prostata-Karzinom
11. Eine laterale Akromioplastik wird indiziert bei
 - einer Tendinitis calcarea
 - einem Typ 3 Akromion
 - einem Os acromiale
 - einem kritischen Schulterwinkel von mehr als 35°
 - einer adhäsiven Kapsulitis
12. Was ist eine typische neurologische Ursache für Schulterschmerzen?
 - Kompression des N. medianus
 - Kompression des N. radialis
 - Kompression der N. ulnaris
 - Armplexusneuritis
 - thorakaler Bandscheibenvorfall

Die Teilnahme an der CME-Fortbildung ist nur online möglich auf der Website www.online-oup.de.